*Christof Schirra*



# Veränderte Vertikaldimension: Umfassende Therapie bei Erosions- und Abrasionsgebissen

Ein Behandlungskonzept für die Praxis

***Indizes***

*Abrasion, Erosion, Attrition, vertikale Dimension, Ästhetik, Behandlungsplanung*

***Zusammenfassung***

*Das zunehmende Aufkommen abrasiv oder erosiv veränderter Zahnhartsubstanzen führt bei den betroffenen Patienten vermehrt zu Schäden, die es notwendig machen, eine adäquate Therapie anzubieten. Der Beitrag zeigt anhand eines Fallbeispiels, wie durch eine konsequente Planung ein Konzept zur funktionellen und ästhetischen Rekonstruktion massiv geschädigter Gebissbefunde in der täglichen Praxis erarbeitet und therapeutisch umgesetzt werden kann.*

***Christof Schirra***
*Dr. med. dent.*

Bankstraße 6
40476 Düsseldorf
E-Mail: info@dr-christof-schirra.de
Internet: www.dr-christof-schirra.de

## Einleitung

Unter Erosion versteht man einen durch Säuren chemisch induzierten Zahnhartsubstanzverlust, der ohne Beteiligung von Mikroorganismen entsteht[25]. Abrasion dagegen ist definiert als pathologischer Zahnhartsubstanzverlust infolge von mechanischen Prozessen (d. h. hervorgerufen durch Kontakt zu einem weiteren Medium)[12]. Attrition resultiert aus einem physiologischen oder pathologischen okklusalen Kontakt der Zähne. Diese drei Faktoren sind ursächlich für einen Zahnhartsubstanzverlust ohne Beteiligung von Mikroorganismen. Sie gehören damit zu den destruktiven Prozessen an Schmelz, Dentin und Zement, die nicht kariesbedingt sind (Abb. 1a bis c).

Im Unterschied zur Karies entstehen Erosionen abakteriell durch eine direkte, chronische Einwirkung von Säuren auf die plaquefreie Zahnhartsubstanz[6,11]. Sie stellen mit einer spezifischen Ätiologie und Pathohistologie ein eigenständiges Krankheitsbild dar. Daher sind spezielle Strategien in der Prävention und Behandlung notwendig. Wie von *Ganß* et al. beschrieben[5,6], ist es beim Vorliegen erosiv veränderter Zahnhartsubstanz zunächst wichtig, kausal zu therapieren. Liegen bereits große Zahnhartsubstanzverluste vor, die funktionell wie auch ästhetisch zu Beeinträchtigungen führen, so sind

Copyright by Quintessenz Alle Rechte vorbehalten

**Abb. 1a** Frontalansicht einer Patientin mit massiven Zahnhartsubstanzverlusten

**Abb. 1b und c** Okklusalansicht des Ober- und Unterkiefers. Die Frontzähne und Prämolaren sind palatinal auf den Gingivalsaum erodiert. Es zeigen sich generalisierte Zahnhartsubstanzverluste

in der Praxis umfassende Maßnahmen notwendig, welche eine klare Behandlungsplanung erfordern[9,10].

Im Hinblick auf die Rehabilitation der vertikalen Relation werden verschiedene Konzepte beschrieben. Wichtig ist bei allen diesen Konzepten immer eine initiale reversible Behandlung, um nicht Folgeschäden zu provozieren. Mit Hilfe einer Michigan-Schiene lässt sich die über ein Wax-up ermittelte, neu zu erzeugende Kieferrelation austesten[18]. Diese neue vertikale Relation kann dann vom Wax-up in der prothetischen Phase bereits in die provisorische Phase übernommen werden. Eine weitere Möglichkeit besteht darin, mittels Adhäsivtechnik die Wax-up-Situation auf die vorhandene klinische Ausgangssituation aufzutragen.

Ein anderes interessantes Konzept ist die von *Vailati* und *Belser*[26-28] beschriebene 3-Schritt-Technik. Dabei wird in einem ersten Schritt über ein Wax-up der Frontzähne das ästhetisch Erreichbare ermittelt. Im zweiten Schritt überträgt man die so festgelegte vertikale Relation provisorisch in den Seitenzahnbereich. Der dritte Schritt besteht darin, dass die definitive keramische Frontzahnrestauration angefertigt und anschließend auch der Seitenzahnbereich definitiv versorgt wird.

Allen Techniken ist ein konservatives Vorgehen gemeinsam, bei dem nach Möglichkeit die Adhäsivtechnik angewendet wird, um zahnhartsubstanzschonend zu arbeiten und das beste ästhetische Ergebnis zu erzielen. Nachfolgend soll anhand eines Fallbeispiels gezeigt werden, wie durch eine konsequente Planung ein Konzept zur funktionellen und ästhetischen Rekonstruktion massiv geschädigter Gebissbefunde in der täglichen Praxis erarbeitet und therapeutisch umgesetzt werden kann.

## Falldarstellung

### Anamnese und Befundaufnahme

Ein langjähriger Patient und gleichzeitig zahnärztlicher Kollege beschloss im Alter von 43 Jahren, sich endlich seiner eigenen Sanierung zu unterziehen (Abb. 2a bis c). Bereits 11 Jahre zuvor waren im ursprünglichen Erstbefund verloren gegangene okklusale Zahnhartsubstanz und funktionelle Veränderungen mit einem Verlust der Eckzahnführung dokumentiert worden. Da der Patient damals über wiederkehrende Muskelverspannungen geklagt hatte, war eine Michigan-Schiene im Oberkiefer eingegliedert worden[1]. Der Spannungsschmerz konnte durch die Schienentherapie beseitigt werden, so dass dieses Therapiemittel beibehalten und regelmäßig überprüft wurde. In den folgenden Jahren war der Verlust von Zahnhartsubstanz jedoch progredient. Neben zunehmenden Abrasionsflächen der Höcker im Ober- und Unterkiefer, einem Zahnhartsubstanzverlust an den Frontzähnen und erosiv veränderter Hartsubstanz (Abb. 3 und 4) bis ins Dentin trat ein Verlust der vertikalen Dimension ein. Daher bestanden der Wunsch und das Ziel darin, eine funktionelle und ästhetische Rekonstruktion herzustellen.

Im Befund zeigten sich erosiv veränderte Okklusionsflächen mit gerundeten Höckern und Eindellungen, die

Copyright by Quintessenz Alle Rechte vorbehalten

**Abb. 2a bis c** Ausgangssituation in der Front- und Seitenansicht. Deutlich ist der Zahnhartsubstanzverlust der Front- und Seitenzähne zu erkennen

**Abb. 3** Okklusalansicht des Oberkiefers. Die Eindellungen und Mulden der erosiv veränderten Oberflächen sind nicht zu übersehen

**Abb. 4** Okklusalansicht des Unterkiefers. Auch hier fallen die erosiv veränderten Oberflächen ins Auge

bis deutlich ins Dentin reichten[25]. Die vorhandenen Goldinlays überragten im Randbereich zum Teil die benachbarte Zahnhartsubstanz (Abb. 3 und 4). Die Zähne 47 und 36 hatten insuffiziente Füllungen, Zahn 35 zeigte eine Primärläsion, Zahn 25 war endodontisch versorgt, und die Oberkieferfrontzähne wiesen alle approximale Kompositfüllungen auf. Der parodontale Befund war unauffällig, es konnte kein Attachmentverlust festgestellt werden, und die Mundhygiene war sehr gut.

Der funktionelle Befund zeigte bei Laterotrusion eine unilaterale Gruppenführung. Die Mundöffnung war symmetrisch und nicht eingeschränkt. Es lagen keine Gelenkgeräusche oder okklusalen Geräusche vor, und auch die Muskelpalpation war nicht schmerzhaft.

## Behandlungsplanung

Nach dem funktionellen Befund lag eine durch Erosion und Abrasion abgesunkene Bisslage mit reiner Rotation im Kiefergelenk vor. So konnte eine Bisshebung ohne negative Konsequenz für das Kiefergelenk durchgeführt werden[4]. Vom Labor wurde mit artikulierten Situationsmodellen ein Wax-up hergestellt (Abb. 5a und b), um damit auszutesten, wie sehr der Biss angehoben

Copyright by Quintessenz Alle Rechte vorbehalten

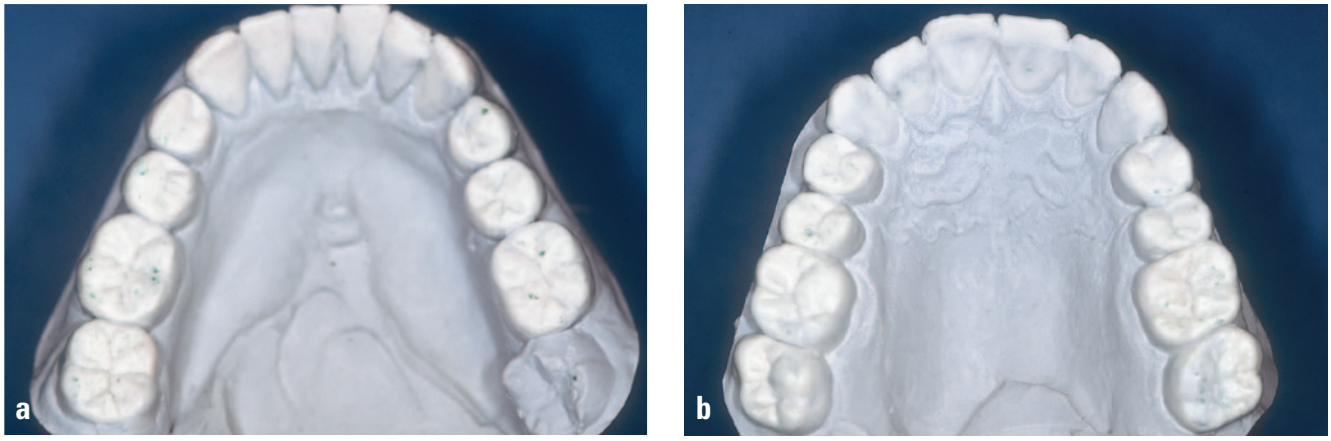

**Abb. 5a und b** Wax-up des Ober- und Unterkiefers. Von dieser Situation wurde ein Duplikat angefertigt und eine Schiene zur provisorischen Versorgung hergestellt

**Abb. 6** Präparation des gesamten Unterkiefers. Deutlich sind die gerundeten Übergänge in der Präparation zu erkennen

werden musste. Der Stützstift wurde dazu um ca. 3 mm angehoben.

Durch Rekonstruktion aller Zähne sollten die notwendige Bisshebung und die funktionelle Eckzahnführung vollzogen werden. Der Behandlungsplan sah vor, die Zähne 47 und 25 mit vollkeramischen Kronen und die restlichen Seitenzähne mit vollkeramischen Teilkronen bzw. Onlays zu versorgen. Die Frontzähne 13 bis 23 sowie 33 bis 43 sollten mit Veneers verlängert werden.

## Prothetische Therapie

Auf Grundlage des Wax-ups wurde die Sperrung der schon vorhandenen äquilibrierten Michigan-Schiene überprüft und minimal angepasst. In dieser Phase der Therapie wurden die insuffizienten Füllungen und Goldinlays durch Komposit (Clearfil Core, Fa. Kuraray, Osaka, Japan) ersetzt. Außerdem erfolgte die Versorgung des endodontisch behandelten Zahnes 25 mit einem Faserstift (Style-Post, Fa. Cendres+Métaux, Biel/Bienne, Schweiz) und einem Kompositaufbau (Clearfil Core)[16,22].

In je einer Sitzung wurden der Ober- und der Unterkiefer (Abb. 6) komplett präpariert. Wichtig für eine optimale Herstellung der vollkeramischen Versorgung ist eine „weiche", abgerundete und harmonische Präparation aller Flächen/Übergänge (Abb. 7a und b). Die Veneerpräparation erfolgte epi- bzw. leicht subgingival. Die Inzisalkante wurde gefasst, und die Approximalkontakte wurden aufgrund der vorhandenen approximalen Füllungen eröffnet. Auch hier sind weiche, abgerundete Kanten in der Präparation wichtig (Abb. 8).

Die Abformung erfolgte mit einem individuellen Löffel und Polyetherabformmasse (Permadyne, Fa. 3M Espe, Seefeld). Mittels Oberkiefergesichtsbogenübertragung (Fa. SAM Präzisionstechnik, München) wurde registriert und eine zentrische Kieferrelationsbestimmung durchgeführt (Abb. 9).

Copyright by Quintessenz Alle Rechte vorbehalten

**Abb.7a und b** Detailaufnahmen der Oberkieferseitenzahnpräparationen. Auch hier liegt das Augenmerk auf den abgerundeten Ecken und Übergängen

**Abb. 8** Detailaufnahme der Oberkieferfrontzähne nach erfolgter Veneerpräparation

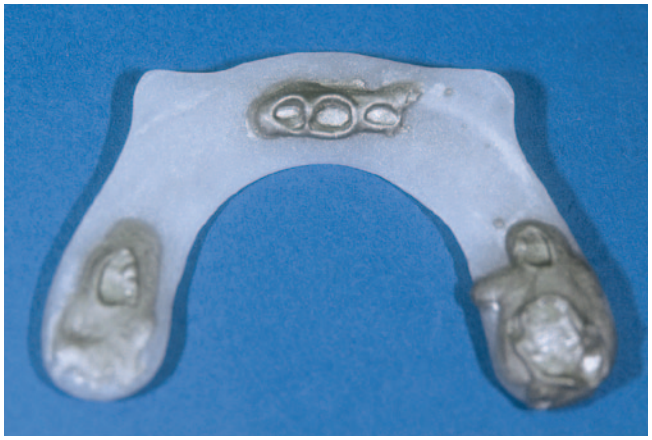

**Abb. 9** Vorbereitete Registrierschablone des Labors

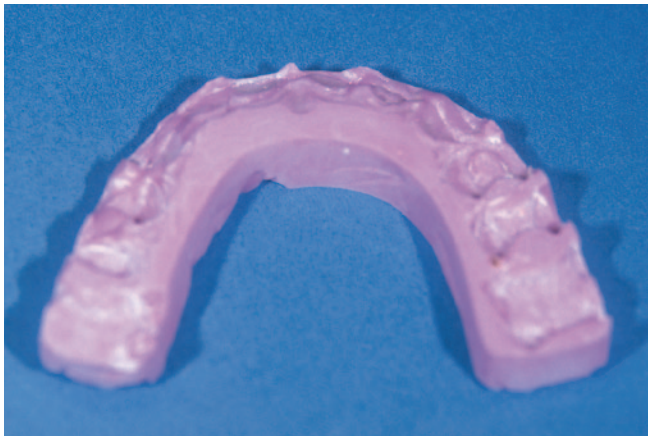

**Abb. 10** Kontrollregistrat

Parallel wurde versucht, in den Präparationssitzungen Kieferrelationsbestimmungen durchzuführen, ohne dass die zentrale Kondylenposition durch Führung verändert werden konnte. Hierzu wurde mit Präparation und Auflösung der Stützzone im ersten Quadranten die Kieferrelation mit einem stabilen, schneidbaren Silikon (Futar, Fa. Kettenbach, Eschenburg) genommen. Mit diesem Registrat der rechten Seite wurde nach Präparation links erneut eine Kieferrelation genommen. So war immer gewährleistet, die vorhandene Kieferrelation zu erhalten. Mit den Registraten der Oberkieferpräparation im ersten und vierten Quadranten konnte nach Präparation im dritten Quadranten die Position im zweiten und dritten Quadranten aufgenommen werden und anschließend mit dieser die Position rechts nach Präparation des vierten Quadranten. Hier ließ sich mit jeder Kieferrelationsbestimmung zusätzlich überprüfen, wie gesichert der Patient immer die gleiche Position führte.

Die Modellherstellung erfolgte mittels Fuji Rock (Fa. GC Europe, Leuven, Belgien). Das Labor fertigte mit den einartikulierten Präparationsmodellen ein präzise und gut zu beschneidendes Silkonregistrat (Futar) an, um in einer folgenden Sitzung zur Sicherheit eine Registratrückkontrolle durchführen zu können (Abb. 10).

Copyright by Quintessenz Alle Rechte vorbehalten

**Abb. 11** Frontalansicht der provisorisch versorgten Front. Die Veneerprovisorien wurden in einem Stück vom Labor gefertigt

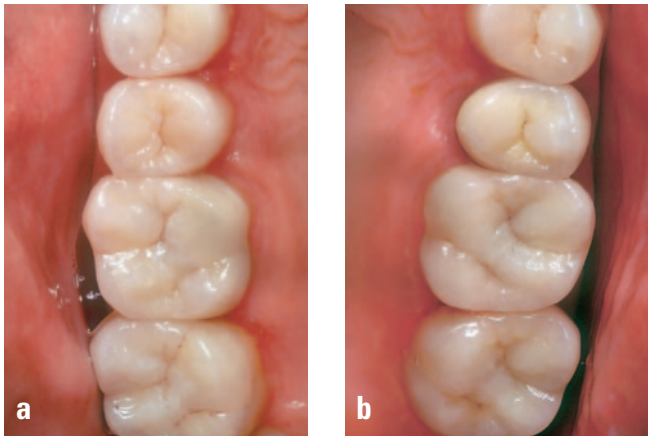


**Abb. 12a und b** Okklusale Detailansicht der definitiv versorgten Oberkieferseitenzähne

Die Provisorienherstellung (Structur 2 SC, Fa. Voco, Cuxhaven) erfolgte mit über das Wax-up hergestellten Tiefziehfolien, so dass diese bereits in der therapeutischen Höhe angefertigt waren. Durch die getrennten Präparationssitzungen konnte das zahntechnische Labor mit der definitiven Oberkieferabformung zum folgenden Präparationstermin aus ästhetischen Gründen ein verblocktes Veneerprovisorium anfertigen (Abb. 11).

Die fertigen keramischen Restaurationen wurden in Sintertechnik aus der Feldspatkeramik Initial MC und der feuerfesten Masse Cosmotech Vest (beide Fa. GC Europe) hergestellt (Dubliermasse: Coppie-sil 22, Fa. Dentona, Dortmund). Bei der definitiven adhäsiven Eingliederung im Seitenzahnbereich kam Kofferdam zum Einsatz. Die Schmelz- und Dentinkonditionierung erfolgte nach der Etch-and-Rinse-Technik: Am Schmelz beginnend und maximal 20 Sekunden am Dentin verweilend, wurde Phosphorsäure (Ultra-Etch, Fa. Ultradent, South Jordan, USA) aufgetragen. Die Werkstücke wurden mit 5%iger Flusssäure (Fa. Vita, Bad Säckingen) angeätzt, silanisiert (Espe Sil, Fa. 3M Espe) und nach dem Total-Bonding-Prinzip adhäsiv (Syntac Classic, Fa. Ivoclar Vivadent, Schaan, Liechtenstein) mit Zementierungskomposit (Variolink Ultra, Fa. Ivoclar Vivadent) eingesetzt. Die Trockenlegung bei Zementierung der Veneers erfolgte mittels eines ungetränkten Fadens der Größe 000 (Ultrapak, Fa. Ultradent). Dieser wurde erst nach Konditionierung der Schmelz-/Dentinanteile gelegt, um ihn nicht versehentlich mit Phosphorsäure zu tränken. Das Vorgehen der adhäsiven Befestigung entsprach demjenigen bei den Seitenzahnrestaurationen, lediglich als Zementierungskomposit wurde das dünnfließende Variolink Veneer benutzt (Fa. Ivoclar Vivadent). Die Politur der Ränder erfolgte mit Keramikpolierern (Ceramiste Standard, Ultra und Fine, Fa. Shofu, San Marcos, USA).

Zementiert wurden zunächst alle Restaurationen des Oberkiefers (Abb. 12a und b). Mit den fertigen Unterkieferrestaurationen wurden zu diesem Termin lediglich eine weitere Einprobe und ein Registrat genommen. Im Labor konnten mit einer Alginatabformung der neuen Oberkiefersituation nochmals sämtliche Okklusionskontakte überprüft werden. So waren nach dem Einsetzen aller Unterkieferrestaurationen nur minimale Einschleifmaßnahmen notwendig (Abb. 13).

Die Detailaufnahmen der Oberkieferseitenzähne (vgl. Abb. 12a und b) und die Okklusalansicht zeigen die gelungene Restauration. Die Frontalansicht (Abb. 14) lässt neben der ansprechenden Ästhetik auch die wiedergewonnene Länge der Frontzähne (Abb. 15) erkennen. Anhand der Detailaufnahmen der Veneers im Oberkiefer (Abb. 16a) und im Unterkiefer (Abb. 16b) wird der gelun-

Copyright by Quintessenz Alle Rechte vorbehalten

**Abb. 13** Okklusalansicht der zementierten Unterkieferversorgung

**Abb. 14** Frontalansicht der Veneerversorgung der Zähne 13 bis 23 und 33 bis 43

**Abb. 15** Abschließendes Lippenbild

**Abb. 16a und b** Detailansicht der Veneers im Ober- und Unterkiefer. Sehr schön ist die gesunde Gingiva im Randbereich zu sehen

Copyright by Quintessenz Alle Rechte vorbehalten

**Abb. 17** Abschlussröntgenbild

gene und nach dem Zementieren perfekte parodontale Abschluss deutlich. Abbildung 17 zeigt die eingesetzte Versorgung im Röntgenbild. Am Ende der Behandlung wurde eine neue Michigan-Schiene angepasst[19].

## Diskussion

Erosionen und Abrasionen können im Zusammenspiel über Jahre zu massiven Zahnhartsubstanzschäden führen. Die Manifestation solcher Schäden hat in letzter Zeit zugenommen[6], wobei die Gründe in vielen Bereichen angesiedelt sind[1,3,12,13,15]. Exogene Erosionsursachen wie ein gesteigertes Ernährungs- und Gesundheitsbewusstsein mit vermehrtem Konsum von säurehaltigen Nahrungsmitteln und Getränken (Obst, Sportgetränke, Fruchtsäfte, Wein) führen zu kritischen pH-Wert-Absenkungen in der Mundhöhle[13,14]. Endogene Ursachen wie Essstörungen mit Erbrechen, Reflux oder Regurgitation resultieren durch die aufgespülte Magensäure in kritischen pH-Werten (pH 1 bis 1,5)[20]. Kommt in dieser Phase ein weiteres Medium wie Zahnpasta hinzu, entsteht durch Abrasion ein zusätzlicher Schaden[3,14].

Eine kausale Behandlung ist, wie von *Ganß* und *Schlüter*[6] beschrieben, der erste Schritt. Bei exogenen Faktoren sind Ernährungsaufklärung und Mundhygienehinweise adäquate Maßnahmen, um diese Schädigungen zu vermeiden. So stellt das Zuführen von Fluoridlösungen ein gutes Hilfsmittel zum Schutz dar[2]. Bei endogenen Faktoren wie Essstörungen ist zunächst eine psychotherapeutische Behandlung das Mittel der Wahl. Liegen jedoch Zahnhartsubstanzschäden vor, die bereits bis ins Dentin reichen und mit einem Verlust der vertikalen Dimension verbunden sind, müssen weiterführende Maßnahmen ergriffen werden.

Wichtig ist es, beim Anheben der vertikalen Kieferrelation die gewünschte Dimension reversibel auszutesten, bevor irreversible Schäden verursacht werden können. Das Einsetzen einer Michigan-Schiene bildet dabei ein probates Mittel, um wieder physiologische funktionelle Bewegungen des Unterkiefers zu gewährleisten[17]. Diese Maßnahme lässt sich dann leicht in der prothetischen Phase in ein Provisorium überführen, das über eine auf der Wax-up-Situation basierende Schiene in die intraorale Situation bzw. später in eine definitive Rekonstruktion übertragen werden kann. Von großer Bedeutung ist hierbei, dass die zentrale Kondylenposition erhalten bleibt. Die vertikale Dimension muss den individuellen anatomischen und physiologischen Verhältnissen angepasst sein[7,8].

Eine Alternative im ersten Schritt zu dem oben beschriebenen Weg mit einer Schienentherapie kann die von *Schmidlin* und *Filli*[23] vorgestellte Methode sein: Über ein Wax-up wird eine Schiene hergestellt, mit der dann die gesamte Bisserhöhung mit Komposit auf der

Copyright by Quintessenz Alle Rechte vorbehalten

vorhandenen intraoralen Situation aufgebaut wird (auch dieser Schritt ist bedingt reversibel). Der Vorteil besteht hier darin, dass sofort in dieser ersten Phase der Bisshebung bzw. des Aufbaus der vertikalen Dimension auch schon eine erste Ästhetikprobe durch den Patienten möglich ist und dieser die neu geschaffene Dimension in voller funktioneller Belastung austesten kann. Erste Untersuchungsergebnisse vermitteln ein positives Bild dieser Vorgehensweise als Alternative zum kostenintensiveren Langzeitprovisorium[24].

Eine sehr intensive Methode ist die von Vailati und Belser[26-28] beschriebene 3-Schritt-Technik, bei der das Hauptaugenmerk auf dem Austesten der ästhetischen Möglichkeiten liegt. Die Autoren sehen ein häufiges Problem in einem zu geringen Aufbau der vertikalen Kieferrelation, um Zahnhartsubstanz zu schonen. Daraus resultiert nicht nur ein ästhetisch ungünstiges Erscheinungsbild der Frontzähne, sondern auch ein negativ gestalteter Bukkalkorridor[21].

Bei der 3-Schritt-Technik wird statt eines kompletten Wax-ups mit einem labialen Wax-up der anterioren Zähne bis zu den Prämolaren begonnen, welches als Mock-up klinisch in den Mund übertragen wird. Auf dieser Grundlage kann man dann mit dem Patienten dessen Wünsche besprechen und die vorhandenen Möglichkeiten erörtern. Der zweite Schritt erfolgt danach mit einem dem Vorgehen in der Front entsprechenden Wax-up der Seitenzähne bis einschließlich der ersten Molaren. Diese Situation wird klinisch mittels eines transparenten Silikonschlüssels und Komposit direkt im Mund auf die vorhandene Zahnhartsubstanz aufgetragen. Wenn sich die neue Situation nach einer klinischen Austestung über einen Zeitraum von ca. 1 Monat als stabil erweist, wird in einem dritten Schritt das Wax-up der anterioren Zähne vervollständigt und klinisch als definitive keramische Restauration übertragen. Das Gleiche geschieht dann im Seitenzahnbereich.

Diese Technik ist sehr anspruchsvoll und umfasst Maßnahmen, die nicht einfach durchzuführen sind. Hierzu gehört beispielsweise eine Sandwich-Technik, mit der bei palatinalen Zahnhartsubstanzverlusten in der Front die Labialflächen mit keramischen Veneers und die Palatinalflächen mittels direkter oder indirekter Kompositrestaurationen versorgt werden.

Das anhand des Fallbeispiels vorgestellte Vorgehen zeigt einen für Behandler und Patient sicheren Weg zur Rekonstruktion massiv geschädigter Gebissbefunde in der täglichen Praxis. Verschiedene oben beschriebene Techniken können hier bei Bedarf mit eingefügt werden. Ein Mock-up der Frontzähne zum Austesten und Darstellen des angestrebten ästhetischen Ergebnisses ist sicherlich empfehlenswert. Auch stellt der Einsatz der Adhäsivtechnik auf der vorhandenen Zahnhartsubstanz eine Möglichkeit dar, die nicht sehr kostenintensiv ist. Wenn jedoch wie im Schritt 2 der von *Vailati* und *Belser* beschriebenen Technik zunächst nur eine Seitenzahnversorgung durchgeführt wird, muss das mit dem Patienten sehr genau besprochen werden, da der daraus resultierende offene Biss in dieser Behandlungsphase problematisch sein kann.

## Danksagung

Ein ganz herzlicher Dank gilt dem Labor MB-Dentaltechnik, Düsseldorf, insbesondere Herrn ZTM *Ralf Dahl*, für die enge Zusammenarbeit und den regen Austausch bei dem vorgestellten Patientenfall und die Herstellung der vollkeramischen Restauration.

Copyright by Quintessenz Alle Rechte vorbehalten

## Literatur


1. Aebi H, Blumenthal S, Bohren-Hoemi M et al. (Hrsg). Lebensmittelverbrauch in der Schweiz. In: Zweiter Schweizerischer Ernährungsbericht. Bern: Huber, 1984.
2. Attin T, Knöfel S, Buchalla W, Tütüncü R. In situ evaluation of different remineralization periods to decrease brushing abrasion of demineralized enamel. Caries Res 2001; 35:216-222.
3. Attin T, Koidl U, Buchalla W, Schaller HG, Kielbassa AM, Hellwig E. Correlation of microhardness and wear in different eroded bovine dental enamel. Arch Oral Biol 1997; 42:243-250.
4. Dawson PE. A classification system for occlusion that relates maximal intercuspidation to the position and condition of the temporomandibular joints. J Prosthet Dent 1996;75:60-66.
5. Ganss C, Klimek J, Schäffer U, Spall T. Effectiveness of two fluoridation measures on erosion progression in human enamel and dentine in vitro. Caries Res 2001;35: 325-330.
6. Ganß C, Schlüter N. Erosionen der Zahnhartsubstanzen – Prävention und Therapie. Quintessenz 2010;61:1203-1210.
7. Keough B. Occlusion-based treatment planning for complex dental restorations: Part 1. Int J Periodontics Restorative Dent 2003;23:237-247.
8. Keough B. Occlusion-based treatment planning for complex dental restaurations: Part 2. Int J Periodontics Restorative Dent 2003;23:325-335.
9. Lang NP. Checkliste Zahnärztliche Behandlungsplanung. 2. Aufl. Stuttgart: Thieme, 1988.
10. Levine RS. Fruit juice erosion – an increasing danger? J Dent Res 1973; 2:85-88.
11. Levitch LC, Bader JD, Shagars DA, Heymann HO. Noncarious cervical lesions. J Dent 1994;22:195-207.
12. Little JW. Eating disorders: dental implications. Oral Surg Oral Med Oral Pathol Oral Radiol Endod 2002;93:138-143.
13. Lussi A, Jaeggi T, Jaeggi-Schärer S. Prediction of the erosive potential of some beverages. Caries Res 1995;29: 349-354.
14. Lussi A, Jaeggi T. Die Abrasion erosiv veränderter Zahnhartsubstanz – eine Literaturübersicht. Schweiz Monatsschr Zahnmed 2002;112:629-634.
15. Lussi A, Jaeggi T, Zero D. The role of diet in the aetiology of dental erosion. Caries Res 2004;38:34-44.
16. Paul SJ, Schärer P. Adhäsivaufbauten für Vollkeramikkronen. Schweiz Monatsschr Zahnmed 1996;106:368-374.
17. Pietrobon N, Lehner CR, Schärer P. Langzeitprovisorien in der Kronen- und Brückenprothetik. Schweiz Monatsschr Zahnmed 1996;106:236-247.
18. Ramfjord SP, Ash M. Occlusion. Philadelphia: Saunders, 1966.
19. Rosenberg ES, Garber DA, Evian CI. Tooth lengthening procedures. Compend Contin Educ Dent 1980;1:161-172.
20. Rytömaa I, Meurman JH, Koskinen J, Laakso T, Gharazi L, Turunen R. In vitro erosion of bovine enamel caused by acid drinks and other foodstuffs. Scand J Dent Res 1988;96:324-333.
21. Schärer P, Rinn LA, Kopp FR. Ästhetische Richtlinien für die rekonstruktive Zahnheilkunde. Berlin: Quintessenz, 1980.
22. Schirra C. Frontzahnästhetik mit dem Inceram-Spinell-System. Schweiz Monatsschr Zahnmed 1998;108:663-674.
23. Schmidlin PR, Filli T. Direkte Bisshöhen-rekonstruktion mit Komposit und Schiene als Formhilfe. Zahnärztl Mitt 2006;96: 30-34.
24. Schmidlin PR, Filli T, Imfeld C, Teppers S, Attin T. Three-year evaluation of posterior vertical bite reconstruction using direct resin composite – a case series. Oper Dent 2009;34:102-108.
25. Ten Cate JM, Imfeld T. Dental erosion, summary. Eur J Oral Sci 1996;104: 241-244.
26. Vailati F, Belser UC. Full-mouth adhesive rehabilitation of a severely eroded dentition: the three-step technique. Part 1. Eur J Esthet Dent 2008;3:30-44.
27. Vailati F, Belser UC. Full-mouth adhesive rehabilitation of a severely eroded dentition: the three-step technique. Part 2. Eur J Esthet Dent 2008;3:128-146.
28. Vailati F, Belser UC. Full-mouth adhesive rehabilitation of a severely eroded dentition: The three-step technique. Part 3. Eur J Esthet Dent 2008;3:236-257.